

ОРИГИНАЛЬНЫЕ СТАТЬИ

УДК 616.831-001.31

DOI: 10.53498/24094498_2022_2_3

А.М. Садыков (к.м.н.), Х.А. Мустафин (к.м.н.), А.Ж. Доскалиев, А.З. Елюбаев, А.А. Махат, Д. Исабаев
АО «Национальный центр нейрохирургии», г. Нур-Султан, Казахстан

ШКАЛА ОЦЕНКИ ОСТРЫХ МАЛЫХ СУБДУРАЛЬНЫХ ГЕМАТОМ

Цель исследования. Определить критерии по шкале оценки острых малых субдуральных гематом для последующего лечения внутричерепных субдуральных гематом малого объёма.

Методы. Проведен ретроспективный анализ, а также проведена оценка по критериям унифицированной шкалы 210 больных с марта 2018 г. по декабрь 2020 г. в отделении экстренной нейрохирургии ТОО «ЦДБ» г. Нур-Султан с острыми малыми субдуральными гематомами, в том числе пациентов с показаниями к определенному виду хирургического лечения.

Результаты. У 123 больных после проведения консервативного лечения по данным КТ головного мозга наблюдалась полная резорбция гематомы в сроки до 10 суток. В 63 случаях удалось перевести острую гематому в хроническую форму и в последующем применить малоинвазивную тактику (закрытое наружное дренирование гематомы). 29 больным, в связи с отрицательной динамикой на фоне медикаментозного лечения, в течение 3-4 суток была проведена костно-пластическая трепанация (КПТЧ) с удалением гематомы. На основании данных выведена унифицированная шкала, где изложены критерии для определения тактики лечения «Шкала оценки гематом острых малых субдуральных гематом» (ШОМГ).

Заключение. Представлена унифицированная шкала для определения тактики лечения острых субдуральных гематом малого объема, базируемой на клинико-выжидательной тактике, что позволяет расширить показания для малоинвазивного лечения или отказа от оперативного лечения до полной резорбции гематомы на основании углубленного понимания патогенеза субдуральных гематом.

Ключевые слова: черепно-мозговая травма (ЧМТ), травматическая острая субдуральная гематома, малая гематома (МГ), закрытое наружное дренирование гематомы (ЗНДГ), костно-пластическая трепанация черепа (КПТЧ). Шкала оценки острых малых субдуральных гематом (ШОМГ), сдавление средних структур (ССС).

Введение

Внутричерепные травматические гематомы малого объема (МГ) в структуре внутричерепных гематом (ВЧГ) составляют 3.0-18.2% [1-3]. При обнаружении МГ и компенсированном состоянии больного перед нейрохирургом возникает проблема определения показаний к хирургическому лечению. До появления компьютерной томографии (КТ) лечебная тактика в отношении гематом была однозначной - гематому удаляли в наиболее ранние сроки после её выявления [4-6]. С появлением КТ и магнитно-резонансной томографии (МРТ) стало возможным определять количественные (размеры, объем) характеристики гематомы, сроки её образования, локализацию, вид, а также степень ее воздействия на головной мозг, а также

более углубленное изучение патогенеза эписубдуральных гематом. Появилась возможность динамического наблюдения за внутричерепной патологией в целом и за гематомами в частности [7, 8]. Имеются работы, подтверждающие возможность рассасывания субдуральных и эпидуральных гематом [9-11], сообщения о бессимптомном их течении [12-15]. Были существенно расширены показания к консервативному лечению ВЧГ [16-19]. Возможность у ряда больных с внутричерепными гематомами отказаться от операции и провести консервативное лечение не только снижает инвалидизацию и процент возможных послеоперационных осложнений, но и позволяет снизить затраты на их лечение.



Несмотря на большое количество проведенных исследований, до сих пор вопрос выбора тактики лечения МГ остается открытым и недостаточно освещенным в литературе, поэтому является целесообразным создание шкалы оценки острых малых субдуральных гематом, которая поможет в принятии решений в построении дальнейшей тактики ведения пациентов.

Цель исследования

Разработка и определение критериев шкалы оценки малых субдуральных гематом для выбора дальнейшей тактики ведения пациентов с данной патологией.

Материалы и методы

За период с марта 2018 г. по март 2020 г. на стационарном лечении в отделении экстренной нейрохирургии ТОО «ЦДБ» г. Нур-Султан находилось 210 больных с МГ. Мужчин было 143, женщин - 67. Возраст больных - от 15 до 86 лет. Средний возраст больных составил 37.8 ± 17.0 лет.

Среди причин травмы превалировала бытовая - 64% и транспортная - 19%, производственная травма была у 3%, и у 14% пострадавших причина травмы осталась неизвестной. Больные поступали в сроки от 20 минут до 6 суток после травмы.

Всем больным проводили комплексное обследование: неврологический осмотр, рентгенографию черепа в двух проекциях, КТ. При выполнении КТ головного мозга вычисляли объем гематомы, сопутствующие очаги ушиба, гидромы и зоны перифокального отека. Также интересовал суммарный общий объем гематомы и гидромы, объем высокоплотной зоны очага ушиба с зоной перифокального отека, смещение срединных структур головного мозга (ССС), состояние цистерн головного мозга.

Уровень сознания пациента оценивали по шкале комы Глазго (ШКГ). В отделении экстренной нейрохирургии больных осматривал офтальмолог, при необходимости ЛОР-врач, терапевт, кардиолог, челюстно-лицевой хирург.

При выявлении МГ при компенсированном состоянии больного нами принималась выжидательная тактика лечения. В остром периоде проводилось динамическое наблюдение на фоне консервативного лечения, включающего ноотропную, нейропротекторную, обезболивающую, дегидратационную, сосудорасширяющую, сосудукрепляющую, антибактериальную терапию и терапию, направленную на профилактику воз-

никновения судорог. У пациентов в динамике мы наблюдали 3 исхода:

- 1) рассасывание гематомы
- 2) переход острой формы гематомы в хроническую (по данным КТ через 10 дней)
- 3) снижение уровня сознания менее 10 баллов по шкале комы Глазго на 3-4 сутки.

В первом случае разрешение процесса происходило без хирургического вмешательства. Во втором случае применялась малоинвазивная тактика лечения - закрытое наружное дренирование, показанием к которому служило сохранение стойкой общемозговой симптоматики. В третьем случае мы проводили костно-пластическую трепанацию черепа (КПТЧ) с удалением гематомы.

Результаты и обсуждение

На рисунке 1 представлен результат лечения МГ, где у 123 больных после проведения консервативного лечения по данным КТ головного мозга наблюдалась полная резорбция гематомы в сроки до 10 суток.

В 63 случаях удалось перевести острую гематому в хроническую форму и в последующем применить малоинвазивную тактику - закрытое наружное дренирование хронической субдуральной гематомы (ЗНД ХСГ).

29 больным в связи с отрицательной динамикой на фоне медикаментозного лечения в течение 3-4 суток была проведена КПТЧ с удалением гематомы.

Базируясь на нашем опыте лечения, опираясь на современные данные зарубежной и отечественной литературы нами была выведена унифицированная шкала для оценки метода лечения с клинической картиной характерной для гематом малых размеров. Выведена «Шкала оценки малых гематом» (ШОМГ). Мы убеждены что данная шкала необходима клиницистам, особенно молодым специалистам для уточнения правильной тактики хирургического лечения и/или консервативного лечения с последующей трансформацией острой/подострой гематомы в хроническую.

Клинический пример №1. (ЗНД ХСГ)

Пациент О., 29 лет. Поступил в ТОО «ЦДБ» г. Нур-Султан с диагнозом: Закрытая черепно-мозговая травма. Ушиб головного мозга средней степени тяжести. Острая пластинчатая субдуральная гематома малых размеров левой лобно-теменно-височной области. Ушибы мягких тканей головы (рисунок 2) Пациент поступил с уровнем сознания 15 баллов по ШКГ. Очаговой, менинге-

альной симптоматики не было. Общемозговая симптоматика. На КТ- головной мозг - МГ левой лобно-теменно-височной области. Смещение срединных структур головного мозга минимальное. Обводная цистерна свободная. Показаний к оперативному лечению нет. Проводилась консервативная терапия.

На 10-е сутки на КТ-контроле головного мозга визуализируется ХСГ левой лобно-теменно-височной области (рисунок 3). У пациента сохраняется цефалгия. Произведена операция ЗНД ХСГ. Через 7 дней после операции ЗНД ХСГ отмечается полная резорбция гематомы (рисунок 4). Пациент выписан в удовлетворительном состоянии.

Пациент П., 25 лет. Поступил ТОО «ЦДБ» г. Нур-Султан с диагнозом: Закрытая черепно-мозговая травма. Ушиб головного мозга средней степени тяжести. Острая пластинчатая субдуральная гематома малых размеров левой теменно-височной области. Ушибы мягких тканей головы (рисунок 5) Пациент поступил с уровнем сознания 15 баллов по ШКГ. Очаговой, менингеальной симптоматики не было. Общемозговая симптоматика. На КТ- головного мозга – МГ левой теменно-височной области. Смещения срединных структур головного мозга нет. Обводная цистерна свободная. Показаний к оперативному лечению нет. Проводилась консервативная терапия.

На 10-е сутки на КТ-контроле головного мозга отмечается полная резорбция гематомы (рисунок

6). Пациент выписан в удовлетворительном состоянии.

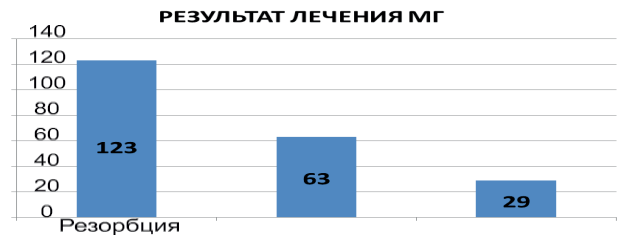

Рисунок 1 - Результат лечения МГ

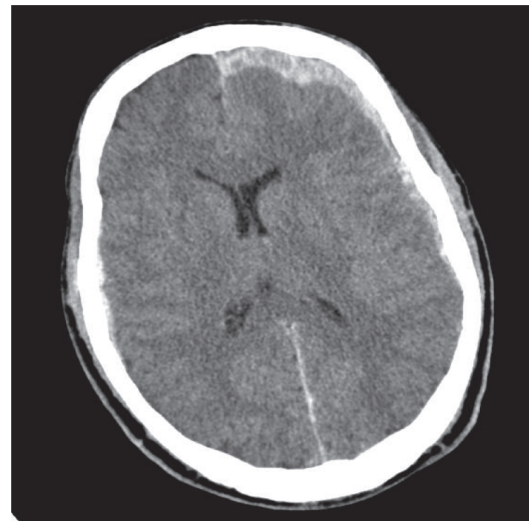


Рисунок 2 - Пациент О., 29 лет. КТ- головного мозга при поступлении (через 2 часа после получения травмы)

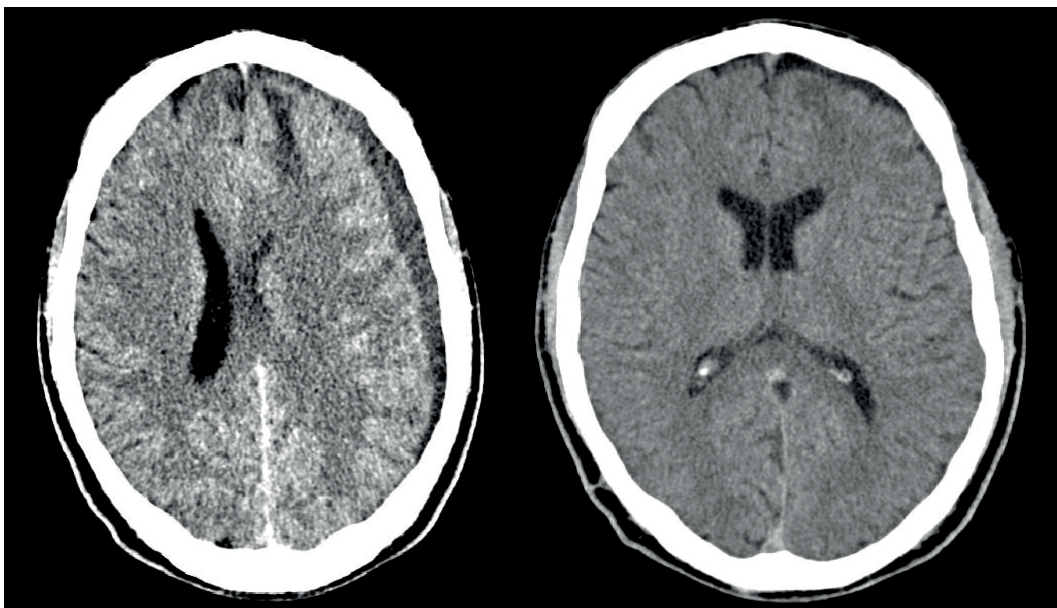


Рисунок 3 - Пациент О., 29 лет. КТ- головного мозга. Клини-ческий пример №2

Рисунок 4 - Пациент О., 29 лет. КТ- головного мозга на 7 сутки после ЗНД ХСГ

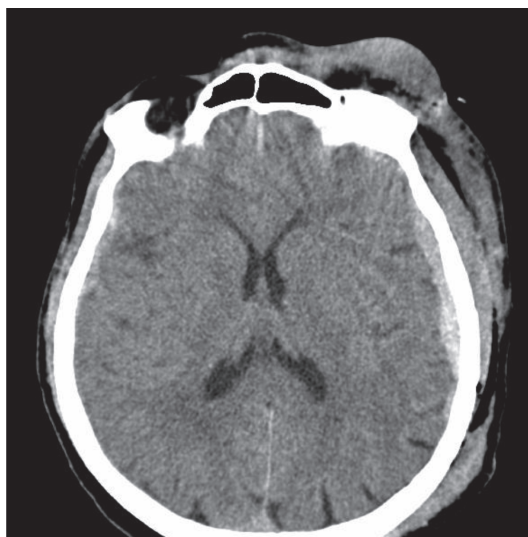


Рисунок 5 - Пациент П., 25 лет.
КТ- головного мозга при поступлении

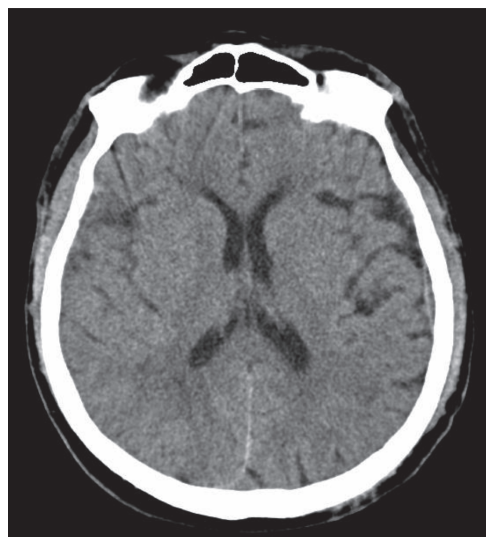


Рисунок 6 - Пациент П., 25 лет. КТ- головного мозга
через 10 дней после консервативного лечения

Клинический пример №3 (КПТЧ)

Пациент С., 40 лет. Поступил в АО ТОО «ЦДБ» г. Нур-Султан с диагнозом: Закрытая черепно-мозговая травма. Ушиб головного мозга средней степени тяжести. Острая субдуральная гематома правой лобно-теменно-височной области. Ушибы мягких тканей головы (рисунок 7) Пациент поступил с уровнем сознания 15 баллов по ШКГ. Очаговой, менингеальной симптоматики не было. Общемозговая симптоматика. На КТ- головного мозга – острая субдуральная гематома правой лобно-теменно-височной области. Смещение срединных структур головного мозга справа налево до 5 мм. Обводная цистерна свободная. Консилиумом решено проводить консервативную терапию с целью трансформации гематомы в хроническую форму с последующим проведе-

нием малоинвазивной хирургической операции (ЗНД ХСГ).

На 3-и сутки состояние пациента с ухудшением. Ухудшение в виде угнетения уровня сознания до 10- 11 баллов по ШКГ. На КТ-контроле головного мозга – нарастание подострой субдуральной гематомы правой гемисферы со смещением срединных структур более 5 мм., компримированием правого бокового желудочка. (рисунок 8). Произведена операция КПТЧ правой теменно-височной области с удалением подострой субдуральной гематомы правой гемисферы. На следующий день после операции КПТЧ произведен КТ- контроль головного мозга, на которой отмечается положительная динамика в виде полного удаления субдуральной гематомы. (рисунок 9). Пациент выписан в удовлетворительном состоянии без неврологического дефицита.

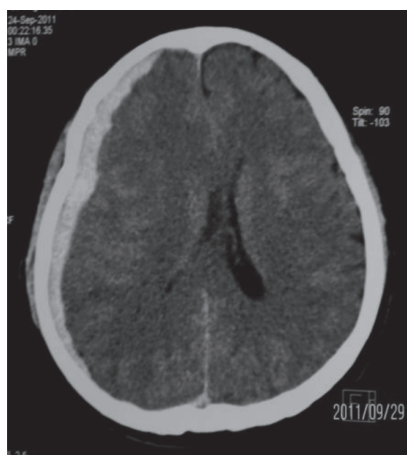

Рисунок 7 - Пациент С., 40 лет. КТ- головного мозга при поступлении

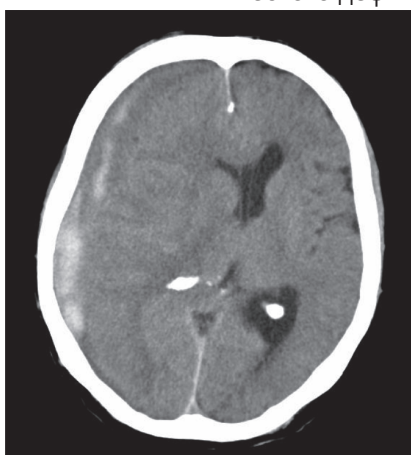


Рисунок 8 - Пациент С., 40 лет. КТ- головного мозга на 3-и сутки

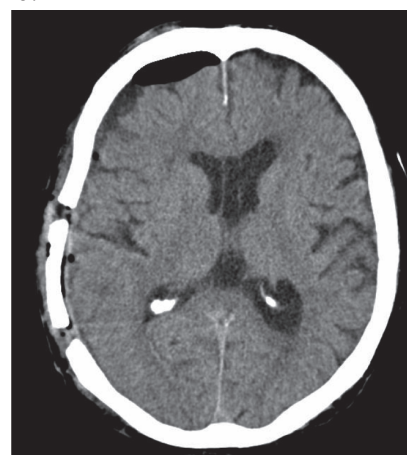


Рисунок 9 - Пациент С., 40 лет. КТ- головного мозга после операции КПТЧ



«Шкала оценки малых гематом» (ШОМГ)		
ШКГ	КТ-синдром	Неврологический статус
14-15 баллов	Отсутствие стволовой и дислокационной симптоматики; ССС менее 5 мм; визуализация базальных цистерн.	Общемозговая симптоматика отсутствие стволовой и дислокационной симптоматики;
1 б	1 б	1 б
12-13 баллов	ССС до 5 мм включительно, визуализация базальных цистерн или небольшой деформации обводной цистерны	Наличи негрубой стволовой и отсутствии дислокационной симптоматики + объем гематомы до 30 см
2 б	2 б	2 б
До 10 баллов включительно	ССС более 5 мм; облитерация кровью базальных цистерн и/или выраженная деформация, сдавление обводной цистерны.	Тяжелое или крайне тяжелое состояние больного. Наличие стволовой и дислокационной симптоматики
3 б	3 б	3 б

Критерии лечения:

1. Консервативное лечение при сумме до 6 баллов;

2. Консервативное лечение, при переходе гематомы в хроническую, ЗНДГ или эндоскопически при сумме от 6 до 8 баллов;

3. Открытая операция при сумме 9 баллов (немедленное оперативное вмешательство при снижении уровня сознания за сутки более чем на 2-3 балла).

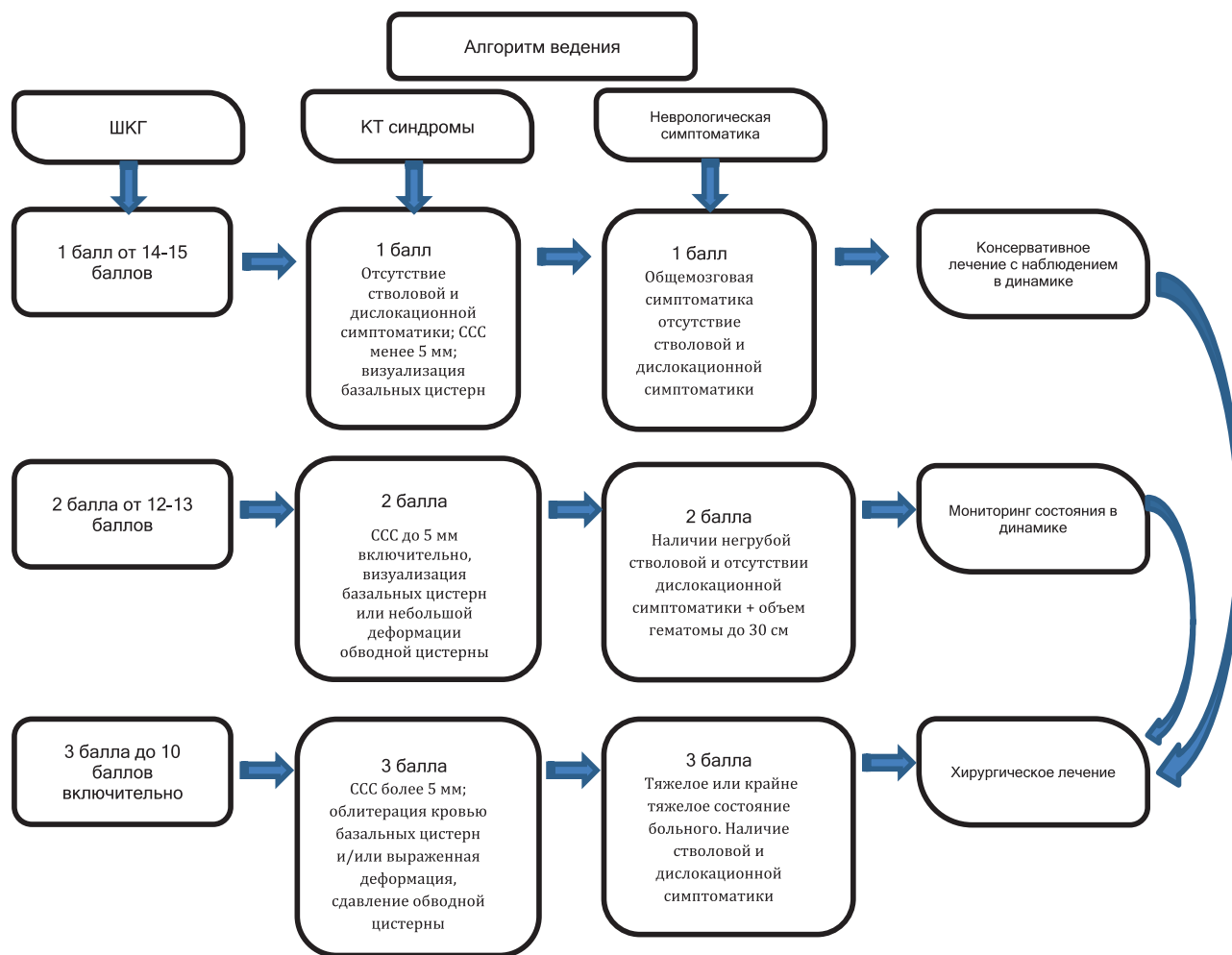
В случае наличия тяжелых соматических заболеваний проводится немедленная консультация профильных специалистов с корректировкой имеющегося заболевания.

С ее помощью оценивают клиническую картину по бальной системе по трем градациям (в таблице указаны баллы за тот или иной критерий) суммарное количество которых означает критерии лечения, которому необходимо придерживаться.

Выбор сроков хирургического лечения

Хирургическое вмешательство производят сразу после обследования и определения типа гематомы. При компенсированном состоянии пациента, нормальном бодрствовании или его снижении, не глубже оглушения, отсутствии признаков нарастания компрессии мозга, но высоких цифрах артериального давления (систолическое более 200 мм рт.ст.) во избежание трудностей с интраоперационным гемостазом и послеоперационного рецидива гематомы операцию целесообразно отложить до снижения и стабилизации АД. В ряде случаев на протяжении первых суток гематома может продолжать формироваться и склонна к рецидивам, поэтому проведение хирургического удаления гематом в первые 24 часа связано с повышенным риском рецидива кровоизлияния.

Выполнено КТ или МРТ головного мозга в течение 3 часов после госпитализации пациента в стационар.



Выводы

Особенностями клинической картины МГ является компенсированное или субкомпенсированное состояние у большинства пострадавших. У больных с МГ от общего объема патологического очага достоверно зависят: уровень сознания, развитие дислокационного синдрома, ССС, нарушение ликвороциркуляции.

Критериями консервативного лечения больных по шкале ШОМГ являются оценка клинических данных, КТ синдромы, ШКГ, сумма которых составляет 6 и менее баллов.

Выжидательная тактика в лечении больных с МГ возможна при: состоянии больного средней тяжести, по шкале ШОМГ от 7 баллов и выше

Критериями оперативного лечения больных с МГ являются: тяжелое или крайне тяжелое со-

стояние больного и суммарное количество баллов по ШОМГ от 9 баллов и выше

Таким образом, выведенная нами шкала оценки гематом является сжатым и достоверным руководством ведения больных с малыми гематомами которая, несомненно, актуальна для врачей нейрохирургов экстренной помощи, как для начинающих врачей, так и старших ординаторов и для смежных специалистов.

Данная шкала нами активно используется в ежедневной практике. Шкала коррелирует с результатами клинических данных, КТ-синдромов, ШКГ, основываясь на них нейрохирурги смогут определить дальнейшую тактику ведения пациента намного быстрее и эффективнее, не теряя при этом драгоценного времени на спасение и сохранения качества жизни пациента.

СПИСОК ЛИТЕРАТУРЫ:

1. Акшулаков С.К., Касумова С.Ю., Садыков А.М. // Хроническая субдуральная гематома. Астана.- 2008 - С.89. [Akshulakov S.K., Kasumova S.Yu., Sadykov A.M. // *Xronicheskaya subdural'naya gematoma. Astana.- 2008 - S.89.*]
2. Фраерман А.П., Хитрин Л.Х., Кравец Л.Я. Диагностика и хирургия травматического сдавления головного мозга. Нижний Новгород.-1994. – С. 371.
3. [Fraerman A.P., Hitrin L.H., Kravec L.Y. Diagnostika i hirurgiya travmaticheskogo sdavleniya golovnogo mozga, Nizhniy Novgorod. -1994. –P. 371.]
4. Lee K.S., Bae H.G., Yun I.G. Small-sized acute subdural hematoma: operate or not. // *J. Korean Med. Sci.*- 2012. - Vol.7. - N 1. - P. 52-57.
5. Лебедев В.В., Крылов В.В., Гринь А.А., Коряпаева И.В. Особенности клиники и хирургического лечения больных с малыми и большими травматическими внутречерепными гематомами. // В кн.: Избранные вопросы неврологии и нейрохирургии. Ступино. - 1997.- С. 39-40. [Lebedev V.V., Krylov V.V., Grin A.A., Korypaeva I.V. Osobennosti kliniki b hirurgicheskogo lecheniya bolnyh s malymi i bolshimi travmaticheskimi vnutricherepnymi gematomami. Izbranniye voprosy nevrologii i neirohirurgii. Stupino. - 1997. – P. 39-40.]
6. Kotwica Z., Brzezinski J. Acute subdural haematoma in adults: an analysis of outcome in comatose patients. // *Acta Neurochir. Wien.* - 2012. - Vol.121. - N 3-4. - P. 95-99.
7. Pospiech J., Kalff R., Herwegen H. Prognostische Faktoren bei akuten traumatischen Epi- und Subduralhamatomen. // *Aktuel. Traumatol.* - 2011. - Bd.23. - N 1. - S. 1-6.
8. Orlin J.R., Thuomas K.A., Ponten U., et al. MR imaging of experimental subdural bleeding. Correlates of brain deformation and tissue water content, and changes in vital physiological parameters. // *Acta Radiol.* - 2007. -Vol. 38. - N 4. - P. 610-620.
9. Orrison W.W., Gentry L.R., Stimac G.K., et al. Blinded comparison of cranial CT and MR in closed head injury evaluation. // *Am. J. Neuroradiol.* - 2012. - Vol. 15. - N 2.- P. 351-356.
10. Matsuyama T., Shimomura T., Okumura Y. Rapid resolution of symptomatic acute subdural hematoma: case report. // *Surg. Neurol.* - 1997. - Vol. 48. - N 2. - P. 193-196.
11. Tuncer R., Acikbas C., Ucar T., et al. Conservative management of extradural haematomas: effects of skull fractures on resorption rate. // *Acta Neurochir. Wien.* - 2007. - Vol. 139. - N 3. - P. 203-207.
12. Tuncer R., Kazan S., Ucar T., et al. Conservative management of epidural haematomas. Prospective studi of 15 cases. // *Acta. Neurochir. Wien.* - 2010. - Vol. 121. - N 1-2. - P. 48-52.
13. Фраерман А.П., Федоров А.Н., Козачук П.Н. Хирургическая тактика при травматическом сдавлении головного мозга гематомами малого объема. // В кн.: II съезд нейрохирургов Российской федерации. Матер. съезда. Н.Новгород.- 1998. - С. 37. [Fraerman A.P., Fedorov A.N., Kozachuk P.N. Hirurgicheskaya taktika pri travmaticheskom sdavlenii golovnogo mozga gemftomami malogo obema. II sized neirohirurgov Rossiiskoi Federacii. N.Novgorod. -1998. – P. 37.]
14. Bezircioglu H., Ersahin Y., Demircivi F., et al. Nonoperative treatment of acute extradural hematomas: analysis of 80 cases. // *J. Trauma.* - 2011. - Vol. 41. - N 4. - P. 696-698.
15. Croce M.A., Dent D.L., Menke P.G., et. al. Acute subdural hematoma: nonsurgical management of selected patients. // *J. Trauma.* - 2012. - Vol. 36. - N 6. - P. 820-826.
16. Riesgo P., Piquer J., Botella C., et al. Delayed extradural hematoma after mild head injury: report of three cases. // *Surg. Neurol.* - 2007. - Vol. 48. - N 3. - P. 226-231.
17. Chen T.Y., Wong C.W., Chang C.N., et al. The expectant treatment of «asymptomatic» supratentorial epidural hematomas. // *Neurosurgery.* - 2003. - Vol. 32. -N 2. - P. 176-179.
18. Cucciniello B., Martellotta N., Nigro D., Citro E. Conservative management of extradural hematomas. // *Acta Neurochir. Wien.* - 2010. - Vol. 120. - N 1-2. -P. 47-52.
19. Servadei F., Vergoni G. Extradural hematomas: surgical and nonsurgical treatment. // *Am. J. Neuroradiol.*- 2003. - Vol. 14. -N 2. - P. 506-507.
20. Wong C.W. Criteria for conservative treatment of supratentorial acute subdural haematomas. // *Acta. Neurochir. Wien.* - 2013. - Vol.135. - N 1-2. - P. 38-43.

А.М. Садықов (м.ғ.к.), Х.А. Мұстафин (м.ғ.к.), А.Ж. Досқалиев, А.З. Елюбаев, А.А. Махат, Д.Исабаев

«Ұлттық нейрохирургия орталығы» АҚ, Нұр-Сұлтан, Қазақстан

ЖІТІ ШАҒЫН СУБДУРАЛЬДЫ ГЕМАТОМАНЫҢ БАҒАЛАУ ШКАЛАСЫ

Зерттеу мақсаты. Шағын көлемді интракраниальды субдуральды гематомаларды кейінгі емдеу үшін жіті шағын субдуральды гематомаларды бағалау критерийлерін анықтау.

Әдістері. Ретроспективті талдау, сондай-ақ 2018 жылдың наурызынан 2020 жылдың желтоқсанына дейін Нұр-Сұлтан қаласындағы «ЦДБ» ЖШС жедел нейрохирургия бөлімшесінде жедел шағын субдуральды гематомалары бар 210 науқастың бірыңғай шкаласының критерийлері бойынша бағалау жүргізілді, оның ішінде операцияның белгілі бір түріне көрсеткіштері бар науқастар.

Нәтижелер. 123 науқаста консервативті емнен кейін бас миының КТ бойынша 10 күнге дейін гематоманың толық резорбциясы байқалды. 63 жағдайда жедел гематоманы созылмалы түрге айналдырып, кейіннен аз инвазивті тактиканы қолдануға болады (гематоманың жабық сыртқы дренажы). Дәрілік емдеу фонында теріс динамикаға байланысты 29 науқас 3-4 күн ішінде гематоманы алып тастап, остеопластикалық трепанациядан (КТТ) өтті. Деректер негізінде «Жедел кіші субдуральды гематомалардың гематомаларын бағалау шкаласы» (СОМГ) емдеу тактикасын анықтау критерийлерін белгілейтін бірыңғай шкала әзірленді.

Қорытынды. Клиникалық және күтілетін емдеуге негізделген шағын көлемді жедел субдуральды гематомаларды емдеу тактикасын анықтау үшін бірыңғай шкала ұсынылған, бұл аз инвазивті емдеу көрсеткіштерін кеңейтуге немесе хирургиялық емдеуден бас тартуға негізделген гематоманы толық резорбциялауға мүмкіндік береді. субдуральды гематомалардың патогенезін терең түсіну.

Негізгі сөздер: бас-ми жарақаты (БМЖ), травматикалық жедел субдуральды гематома, кіші гематома (КГ), гематоманың жабық сыртқы дренажы (ГЖД), остеопластикалық краниотомия (ОКТ), жедел шағын субдуральды гематомаларды (ЖШСГ), ортаңғы сызық құрылымдарының қысылуын (ОҚҚ) бағалау шкаласы.

A.M. Sadykov (Cand.Med.Sci.), Kh.A. Mustafin (Cand.Med.Sci.), A.Zh. Doskaliyev, A.Z. Elyubaev, A.A. Makhat, D. Isabaev

JSC "National Center for Neurosurgery", Nur-Sultan, Republic of Kazakhstan

ACUTE SMALL SUBDURAL HEMATOMA RATING SCALE

Purpose of the study. To determine the criteria for the assessment of acute small subdural hematomas for the subsequent treatment of intracranial subdural hematomas of small volume.

Methods. A retrospective analysis was carried out, as well as an assessment according to the criteria of a unified scale of 210 patients from March 2018 to December 2020 in the Department of Emergency Neurosurgery of LLP "CRH" in Nur-Sultan with acute small subdural hematomas, including patients with indications for a certain type of surgery.

Results. In 123 patients, after conservative treatment, according to CT of the brain, complete resorption of the hematoma was observed within up to 10 days. In 63 cases, it was possible to transform an acute hematoma into a chronic form and subsequently apply minimally invasive tactics (closed external drainage of the hematoma). 29 patients, due to the negative dynamics on the background of drug treatment, underwent osteoplastic trepanation (KPT) with the removal of the hematoma within 3-4 days. Based on the data, a unified scale was developed, which sets out the criteria for determining the tactics of treatment "Scale for assessing hematomas of acute small subdural hematomas" (SOMH).

Conclusion. A unified scale is presented for determining the tactics of treating acute subdural hematomas of small volume, based on clinical and expectant management, which allows expanding the indications for

minimally invasive treatment or refusal of surgical treatment to complete resorption of the hematoma based on an in-depth understanding of the pathogenesis of subdural hematomas.

Keywords: traumatic brain injury (TBI), traumatic acute subdural hematoma, small hematoma (SH), closed external drainage of hematoma (CED), osteoplastic craniotomy (OCT), scale for assessing acute small subdural hematomas (ASSH), compression of midline structures (SMS).